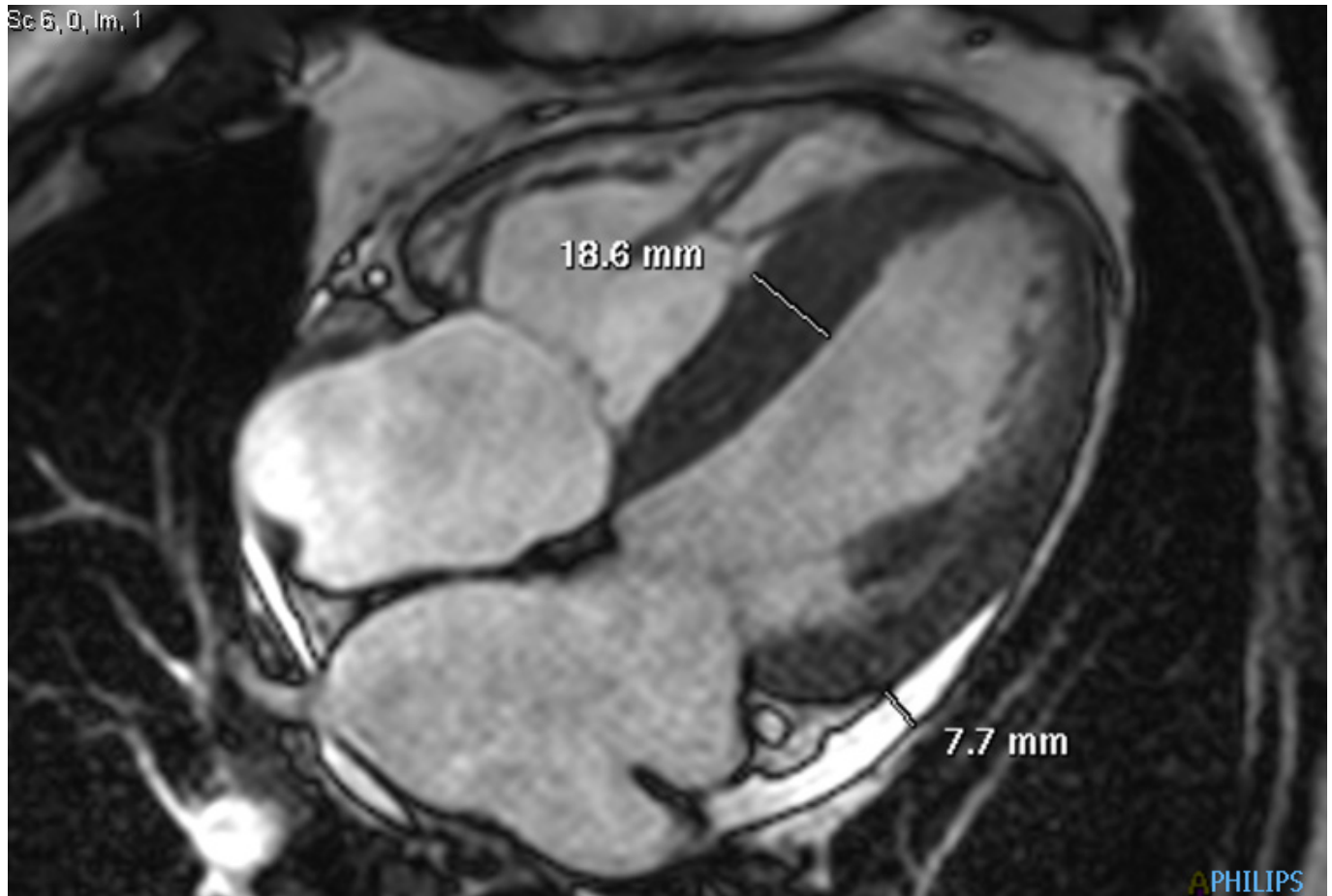


Obr. 5.1. Dynamická (cine) sekvence ve čtyřdutinové projekci: naměřené maximum hypertrofie mezikomorového septa a separace obou perikardiálních listů u stopového perikardiálního výpotku

Sc 6, 0, Im, 1



Obr. 5.2. Postkontrastní T1 vážené obrazy (late gadolinium enhancement) v krátké ose levé komory: difuzní sycení myokardu obou komor (pro zdůraznění rozdílů signálových změn myokardu šipkou označen „vynulovaný“ signál nepostíženého kosterního svalu)

Sc 18, 1 / 8
T1TFE/CR

