

Úvod

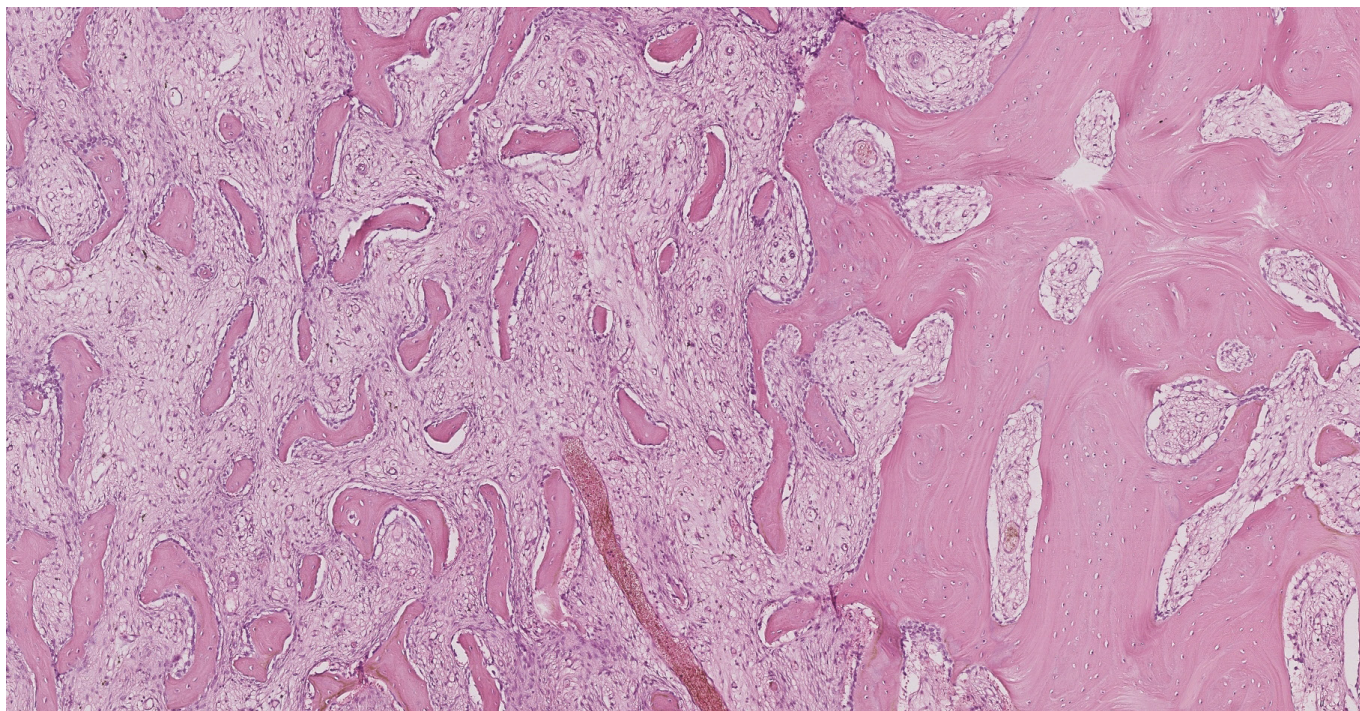
Fibrózní kostní dysplazie je choroba, při níž je kostní tkáň nahrazena vazivovou tkání, v které zůstávají neorganizované kostní ostrůvky. Způsobuje deformitu kosti. Biologicky se tato choroba chová benigně, jen zcela výjimečně může dojít k transformaci v sarkom. Nejčastěji se vyskytuje v oblasti obličejového skeletu. Podezření na tuto nemoc možno vyslovit při zjevné pomalu vznikající deformaci obličeje nebo

jiné kosti a typickém nálezů na CT zobrazení postiženého skeletu. Diagnózu je třeba stanovit histologicky.

Popis pacienta

Potíže nemocného se datují asi od léta roku 2017, kdy mu začaly bolesti v levé části dolní čelisti s patrným otokem i v přilehlé části krku. To jej přivedlo k zubními lékaři. Ten vyslovil podezření, že příčinou jsou

Obr. 1. Na přiloženém snímku histologického preparátu jsou v levé části (asi 2/3 snímku) patologické změny diagnostické pro fibrózní dysplazii, v pravé části je pro srovnání nepostižená kost, které s ložiskem sousedí



Obr. 2. Panoramatiký snímek čelisti (OPG): levá část těla mandibuly vykazuje lehké známky expanze s nehomogenním zahuštěním struktury (mléčný vzhled bez periostální reakce)

