

thymu do aortálního oblouku. U menších thymomů je obtížné odlišení od benigní hyperplazie thymu, který může přetrvávat zejména u adolescentů. Hyperplastický thymus si obvykle zachovává původní tvar brzlíku a má hladké okraje. Thymom se na CT vykresluje jako masa o průměru 1–10 cm, okraje mohou být hladké, ale často bývá laločnatý okraj vycházející z jednoho laloku thymu, i když postižení může být i oboustranné. Masa může být homogenní, ale při nekróze, cystické degeneraci nebo prokrvácení může být obraz nehomogenní. Magnetická rezonance dovede posoudit i pouzdro thymu, jehož kompaktnost je známkou menší agresivity tumoru. K vyloučení vzácného hematogenního rozsevu se užívá sonografie břišní dutiny a scintigrafie skeletu s eventuálním doplněním pozitronové emisní tomografie (PET-CT) (6).

Histologická verifikace

Při nálezu inoperabilního či neresekabilního tumoru předního mediastina, nebo klinickém podezření na lymfom či seminom, je obvykle vyžadována histologizace nálezu, která umožní správnou volbu léčby. V případě příznivé lokalizace je dnes metodou volby CT navigovaná biopsie předního mediastina, je však nezbytné provést odběr silnou jehlou (core needle), zatímco tenkojehlová biopsie se nedoporučuje. Vzhledem k frekventně velmi pestré patologii mediastinálních expanzí je zapotřebí reprezentativní a vícečetná biopsie, někdy však ani opakovaná jehlová biopsie nevede ke konkluzivním závěrům a v tomto případě je v souladu s mezinárodními doporučenými postupy indikována invazivnější metoda, v předním mediastinu obvykle parasternální mediastinotomie, někdy i za pomoci videomediastinoskopie, která je však preferenčně užívána k biopsií expanzí ve středním mediastinu. Toroskopický přístup je oproti mediastinoskopii více zatěžující a hrozí rozsev nádoru na pleuru. Pokud je nález v předním mediastinu dobře ohraničený, snadno resekovatelný a operabilní s přiměřenými riziky, je možné provést histologizaci perioperačně nebo odstranit nádorovou masu a histologizace provést až následně.

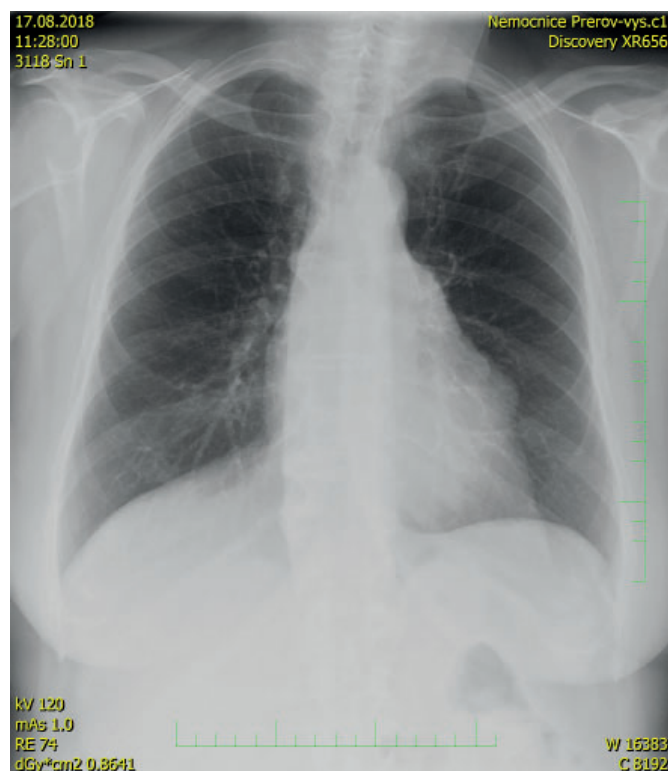
Laboratorní vyšetření

Základem je klasické biochemické vyšetření krve v rámci předoperační přípravy, vyšetření krevního obrazu včetně diferenciálního rozpočtu. Při podezření na myasthenia gravis je indikováno vyšetření protilátek proti acetylcholinovému receptoru (Anti-AChR). Při úvaze nad jinými typy hormonálně aktivních nádorů (feochromocytom, neuroblastom, karcinoid, karcinom štítné žlázy aj.) může být přínosné vyšetření hormonální aktivity (7).

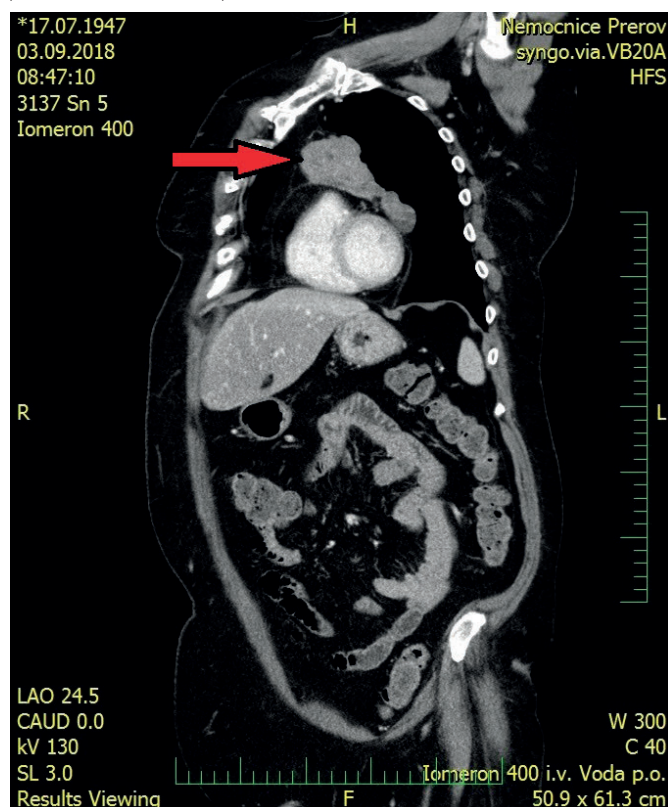
Radionuklidová vyšetření

Vyšetření za pomoci radionuklidů může být užitečné v některých případech. Thymom je detekovatelný pomocí thalium chloridu, technecia Tc^{99m} sestamibi (využívané zejména dříve), nyní je preferován izotop 2-(fluorine-18)fluoro-2-deoxy-D-glukóza (FDG), tento poslední izotop je používán při vyšetření pozitronovou emisní tomografií (PET). Slabou aktivitu při PET vyšetření má i benigní hyperplazie thymu, vyšetření nicméně může být přínosné v přítomnosti metastáz ve skeletu či plicích (8).

Obr. 1. RTG snímek hrudníku – vyklenutí levé srdeční kontury



Obr. 2. CT vyšetření hrudníku a břicha s kontrastní látkou, sagitální řez, tumor předního mediastina – šipka



Diferenciální diagnostika

Diferenciální diagnostika procesů v předním mediastinu zahrnuje jednak onkologické procesy, mezi něž patří thymomy, lymfomy, metastatické karcinomy, benigní či maligní mezenchymální nádory, nádory štítné žlázy či jiné endokrinní nádory, neurogenní