

20% svých dávek (11). Pfeilschifter se spolupracovníky neprokázal signifikantní rozdíl v adhezenci mezi warfarinem a direktními antikoagulanty (12). Nonadherence k DOAK přitom (pro jejich krátký biologický poločas) je potencionálně zatížena horšími následky.

Rizikovitost antikoagulační terapie a problematika adherence vedla k rozvoji technik okluze ouška levé síně (nejprve chirurgických, posléze perkutánních) coby nefarmakologického přístupu k prevenci CMP. Chirurgická okluze ouška levé síně se vyvíjí již 7 desetiletí. Během této doby byla vyvinuta řada technik: resekce ouška s jeho sešitím, ligace ouška (endokardiálními či epikardiálními stehy), epikardiální uzávěr pomocí stapleru a epikardiální „zaklípování“ ouška u jeho baze pomocí AtriClipu. Právě velká různorodost těchto technik a jen několik málo provedených randomizovaných studií neumožňují dodnes jednoznačný závěr stran chirurgické okluze ouška. Některé techniky (především ligace ouška) jsou jednoznačně neefektivní v prevenci CMP (některá observační data dokonce poukazují na horší prognózu pacientů po ligaci ouška ve srovnání s ponecháním ouška in situ) (13). Na druhou stranu dle několika menších randomizovaných studií a řady observačních studií je chirurgická okluze vhodnějšími technikami (resekce či uzávěr AtriClipem) spojena s nižším rizikem výskytu kardioembolizační příhody (14).

## Ouško levé síně (anatomie, patofyziologie)

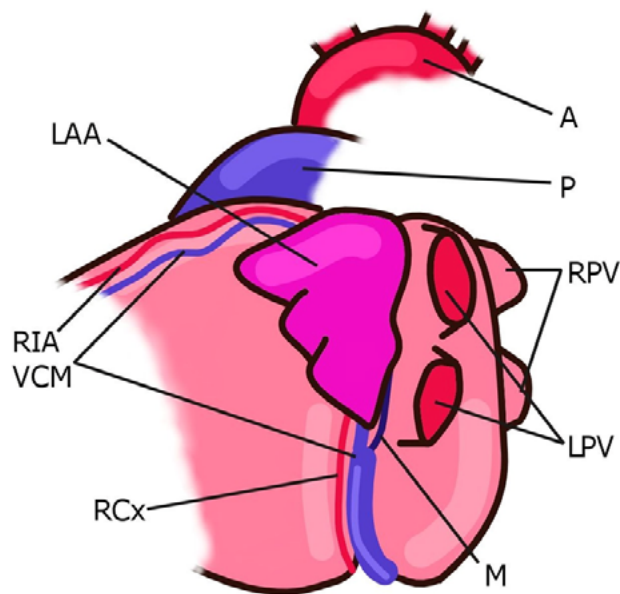
Ouško levé síně je komplexní struktura lišící se od zbytku levé síně svým embryologickým vývojem, anatomickými i patofyziologickými vlastnostmi. Z embryologického hlediska je ouško levé síně derivátem primitivního levého atria, zatímco zbytek levé síně se vyvíjí z embryonální plicní žíly (15, 16).

Ouško levé síně je za normálních okolností menší než ouško síně pravé. U pacientů s FS dosahuje dle post mortem analýz až třikrát většího objemu než u ostatní populace (17). U většiny pacientů ouško levé síně směřuje anterosuperiorním směrem a překrývá ramus interventricularis anterior, ramus circumflexus, v. cordis magna a částečně výtokový trakt pravé komory (Obr. 1). Méně často levé ouško směřuje laterálním nebo dorzálním směrem (18).

Na riziku vzniku trombu v oušku se podílí pravděpodobně již jeho anatomie. Di Biase se spolupracovníky rozdělili morfologii ouška do základních tvarů (chicken wing, cactus, windsock, cauliflower). Tito autoři publikovali v roce 2012 výsledky multicentrické studie sledující prevalenci jednotlivých morfologických typů ouška levé síně a jejich asociaci s anamnézou ischemické CMP. Tato práce analyzující nálezy magnetické rezonance (MRI) nebo výpočetní tomografie (CT) u 932 pacientů ukázala nerovnoměrnou distribuci jednotlivých morfologických typů ouška levé síně s následujícími relativními četnostmi: „chicken wing“ 48%, „cactus“ 30%, „windsock“ 19% a „cauliflower“ 3%. Morfologický typ „chicken wing“ byl asociován se signifikantně nižším rizikem ischemické CMP v porovnání s ostatními typy. Již tedy morfologická klasifikace by mohla být použita ke stratifikaci rizika kardioembolizační příhody. Bohužel, posouzení morfologie ouška je zatíženo výraznou interindividuální variabilitou ze strany vyšetřujícího, což tuto klasifikaci činí obtížně použitelnou v běžné klinické praxi (19).

Role ouška levé síně v hemodynamice srdeční revoluce sestává z pasivní a aktivní komponenty. Ouško zvyšuje compliance síně, což bylo

**Obr. 1.** Topografie ouška levé síně



A – aorta, P – truncus pulmonalis, LAA – ouško, RIA – ramus interventricularis anterior, RCx – ramus circumflexus, VCM – v. cordis magna, M – Marshallovo ligamentum, LPV – levé plicní žíly, RPV – pravé plicní žíly

prokázáno v animálním experimentu (20), a představuje rezervoár během systoly levé komory. Na konci enddiastoly levé komory srdeční ouško levé síně augmentuje její plnění aktivní kontrakcí (15). Při sinusovém rytmu lze pomocí jícnové echokardiografie identifikovat bifazickou ejekci (na počátku diastoly komor a při systole síní), plnění ouška (po systole síní) a vlny o nižších rychlostech během systoly komor (21). U zdravých jedinců dosahuje výtoková rychlost ouška hodnot přes 50 cm/s. Při FS je typicky patrný „pilovitý“ charakter průtoku ouškem, rychlost plnění i vyprazdňování ouška je výrazně snížena (plnění a vyprazdňování ouška při fibrilaci síní je dáno nasávacím efektem komory a ne aktivní kontrakcí svaloviny ouška). U pacientů s pokročilou remodelací levé síně a vysokým rizikem kardioembolické příhody je plnění a ejekční rychlost průtoku výrazně snížena (22). Echokardiografická subanalýza studie SPAF III (Stroke prevention in atrial fibrillation III) prokázala, že ejekční rychlosti ouška levé síně pod 20 cm/s jsou nezávislým prediktorem tromboembolického rizika (23).

Ouško levé síně hraje roli v neurohumorální regulaci cirkulace. Napětí stěny ouška vede prostřednictvím mechanoreceptorů k sekreci natriuretických peptidů. Kardiomyocyty se sekrečními granuly jsou lokalizovány v obou srdečních síních, jejich největší koncentrace je právě v oušku (24).

Ouško levé síně může mít u některých pacientů také proarytmogenní efekt. Může být jedním ze spouštěčů FS (tzv. non-PV trigger – struktura s arytmogenním potenciálem se schopností iniciovat a udržovat FS síní, která není plicní žilou) a je možným cílem selektivní ablace u pacientů s neparoxysmální FS. Lze provést jak ablací jednotlivých fokusů v oušku, tak kompletní elektrickou izolaci (podobně jako se provádí izolace plicní žíly). Některé mechanické systémy okluze (Lariat či AtriClip) dokáží ouško nejen mechanicky uzavřít, ale zároveň elektricky odizolovat (25). Metaanalýza 7 studií publikovaná v roce 2016 prokázala signifikantní redukci rekurence FS nebo síňové tachykardie u pacientů, u kterých byla součástí ablační