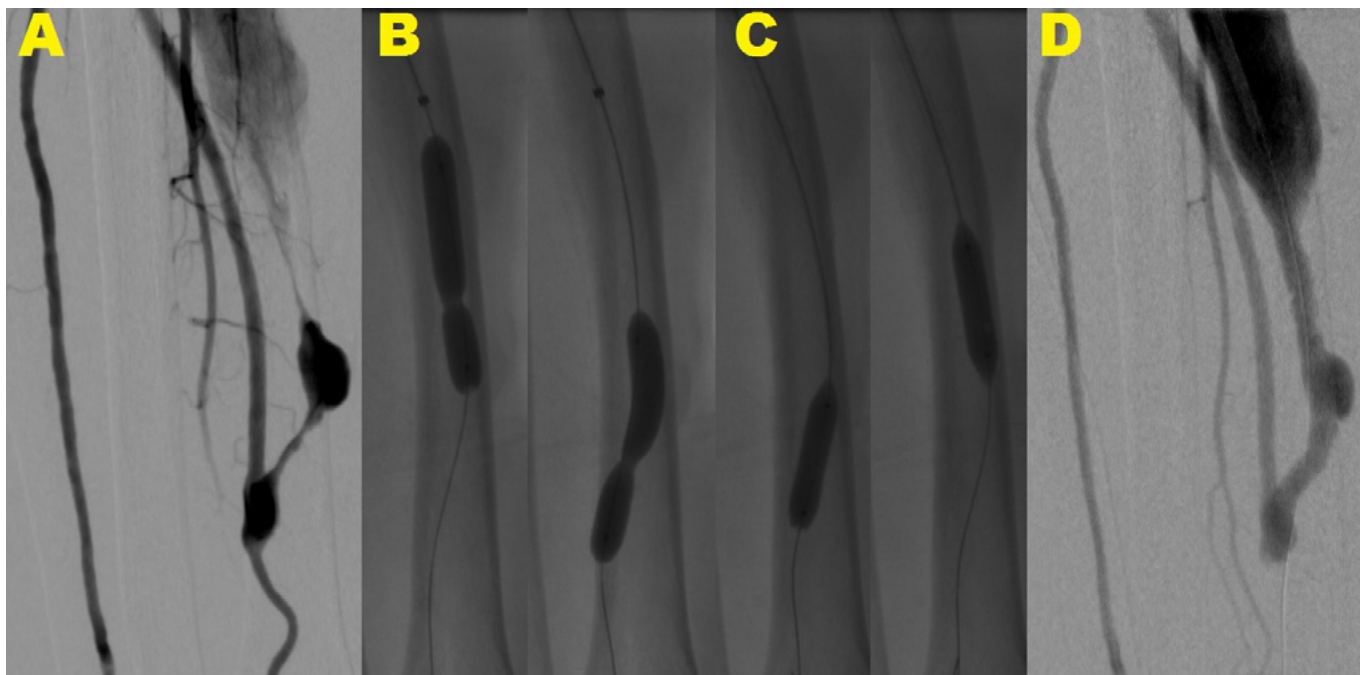


**Obr. 1.** Angioplastika rezistentnej lézie pomocou balónika s čepielkami

Angiografia predlaktia s rádio-cefalickou AVF s dvoma tesnými stenózami na odvodnej véne tesne za anastomózou a v jej ďalšom priebehu (A). Balónik nekompletne rozvinutý v oblasti rezistentnej lézie (B). Následná dilatácia rezistentných lézií pomocou balónika s čepielkami s jeho kompletným rozvinutím (C) s konečným výsledkom bez reziduálnej stenózy (D)

**Obr. 2.** Angioplastika a stenting v. brachiocephalica vpravo

Angiografia centrálnych žíl s tesnou stenózou v. brachiocephalica vpravo, kolaterálne plnenie cestou v. brachiocephalica vľavo a v. cava superior. Angioplastika s 10 mm balónikom s nedostatočným efektom (B, C) s následnou implantáciou samoexpandovateľného stentu 14 × 40 mm s jeho dodilatáciou pomocou 12 mm balónika (D, E). Kontrolná angiografia s konečným výsledkom bez reziduálnej stenózy, bez plnenia kolaterál (F)

