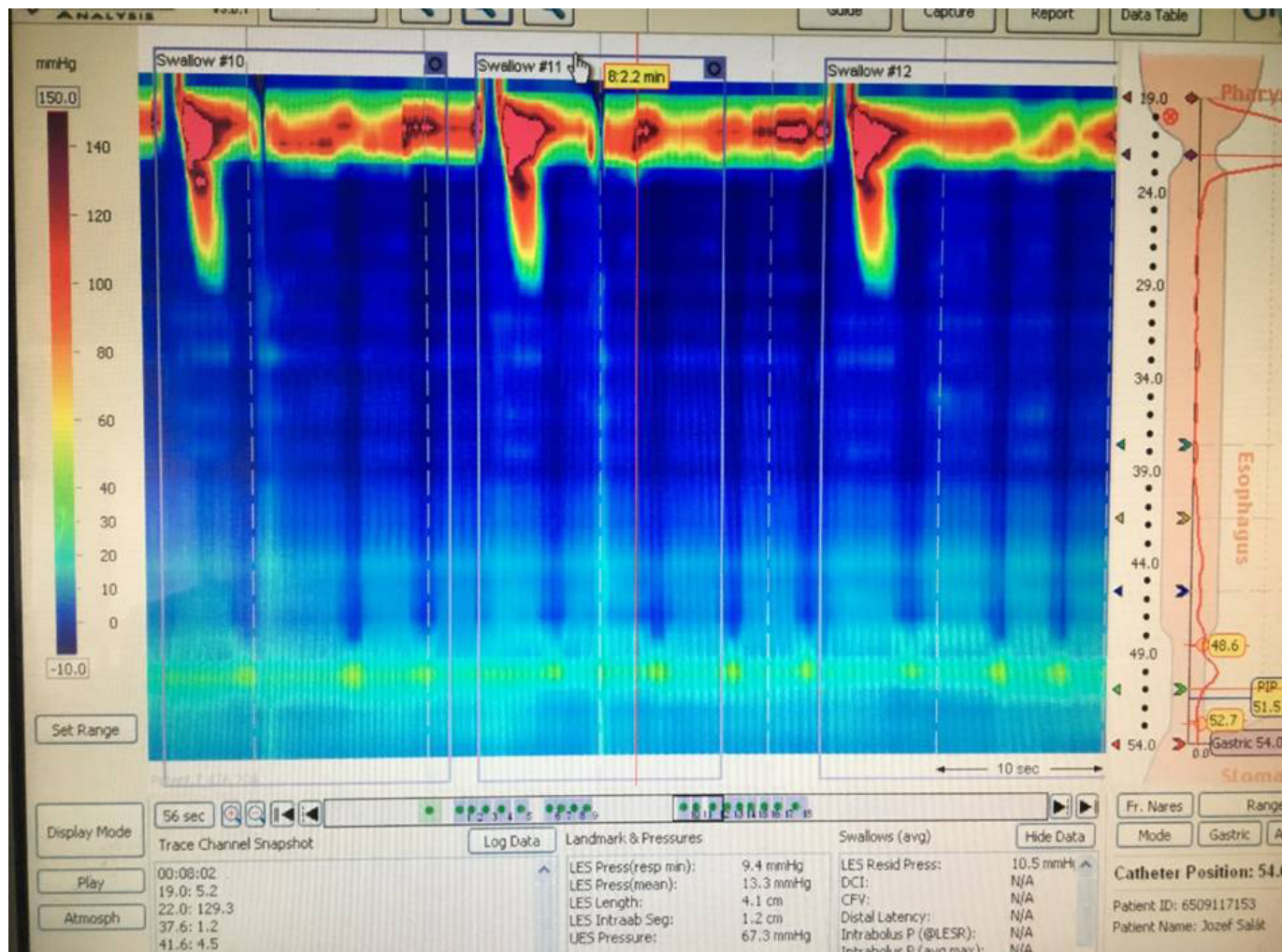


Postihnutie tráviaceho traktu pri zmiešanej chorobe spojivového tkaniva (Sharpovom syndróme)

**Obr. 4.** HR manometria pažeráka – obraz ťažkej poruchy motility, bez prítomnosti propulzívnej peristaltiky, oblasť dolného ezofageálneho zvierča relaxuje dostatočne



**Obr. 5.** Obraz pacienta pri demitácii z oddelenia

