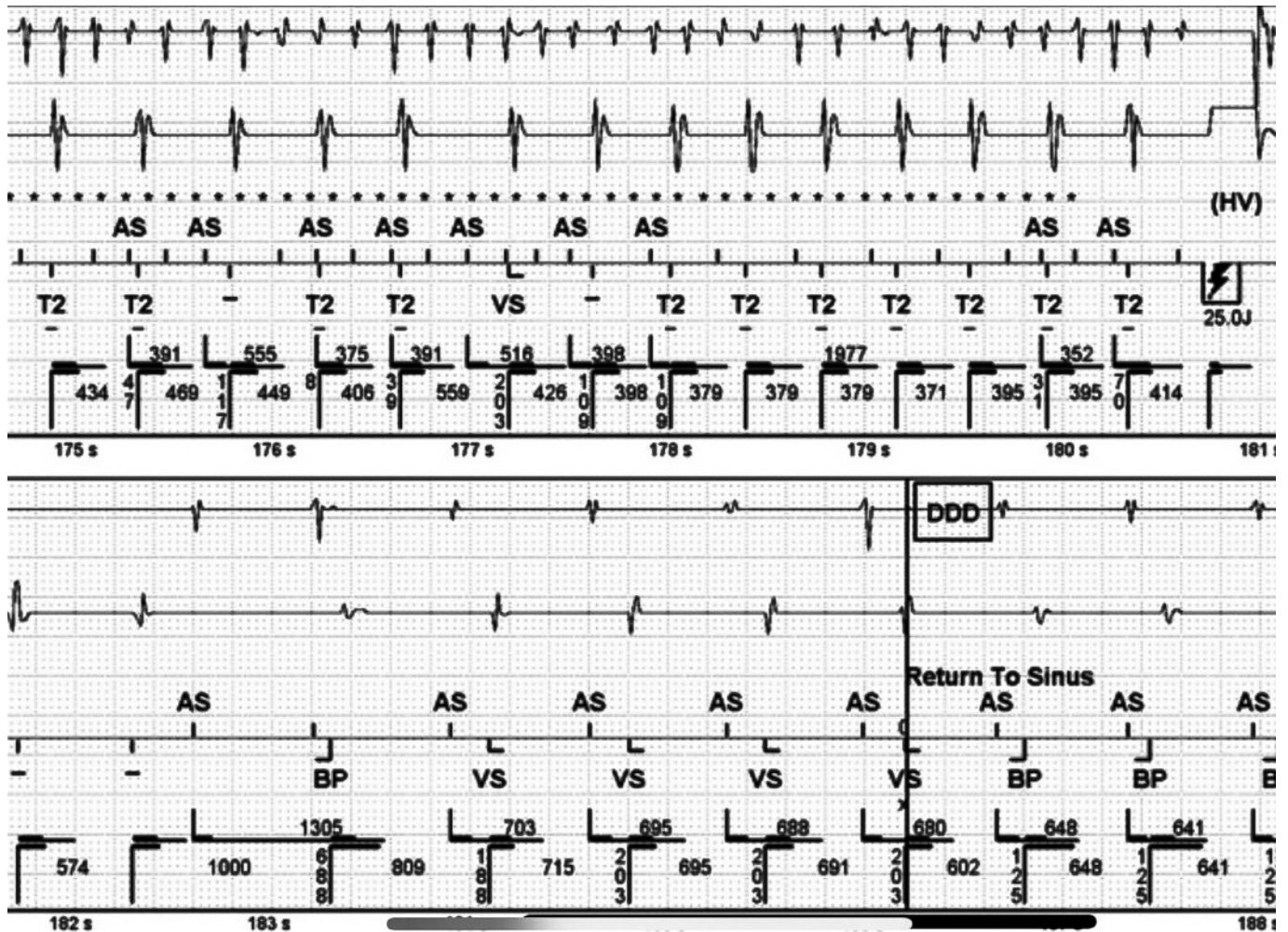
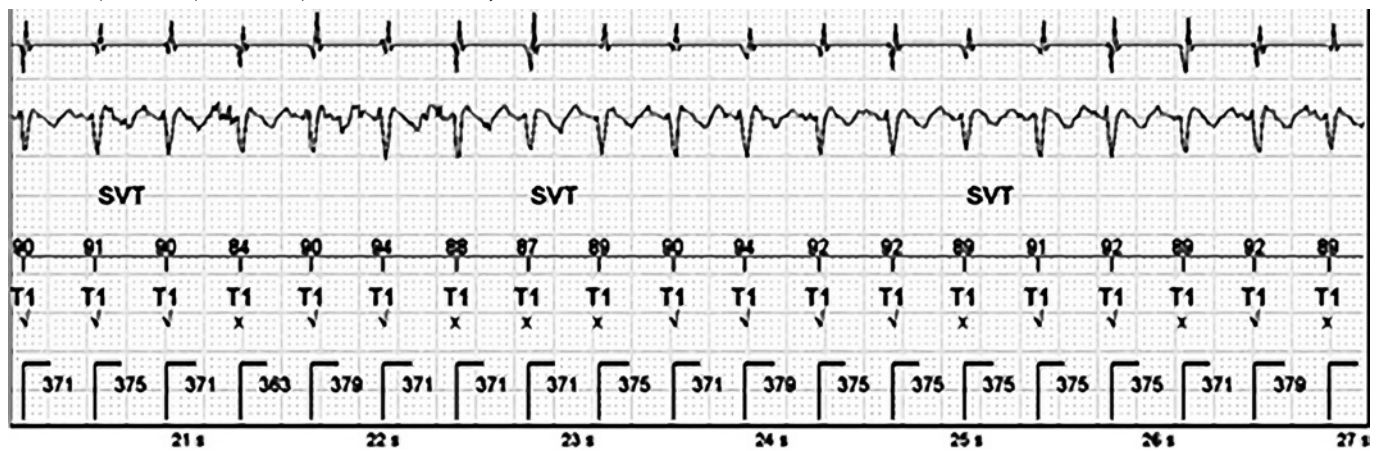


Obr. 5. Neadekvátní terapie výbojem při fibrilaci síní s tachykardií

Popis: 1. řádek: nepravidelná rychlá síňová aktivita při fibrilaci síní, 2. řádek: nepravidelná rychlá komorová aktivita (nepravidelný RR interval). V závěru horního intrakardiálního EKG záznamu vidíme výboj 25 J generovaný nesprávně při fibrilaci síní s tachykardií, následuje kardioverze v sinusový rytmus na spodním EKG záznamu.

Obr. 6. Správně rozpoznaná supraventrikulární tachykardie

Popis: pravidelná komorová aktivita, stabilní RR interval 364–379 ms. Pod označením T1 morfologický diskriminační algoritmus (QRS komplexy tachykardie odpovídají z 87–94 % vzorku normálního rytmu). Závěr: Sinusová tachykardie.