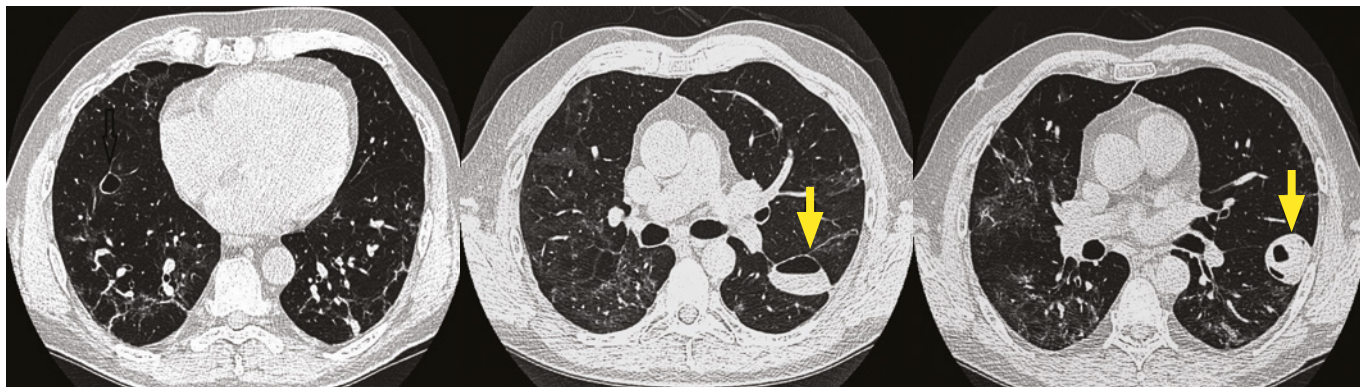
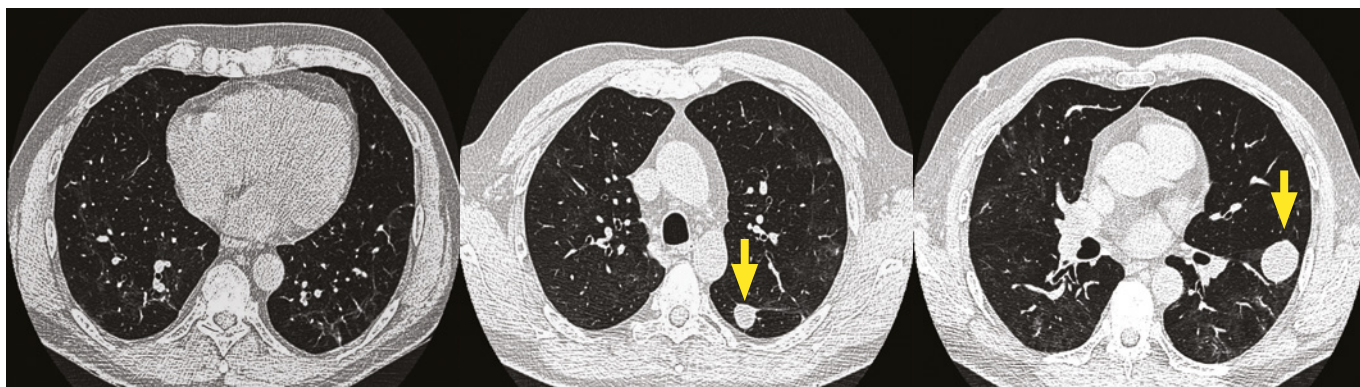
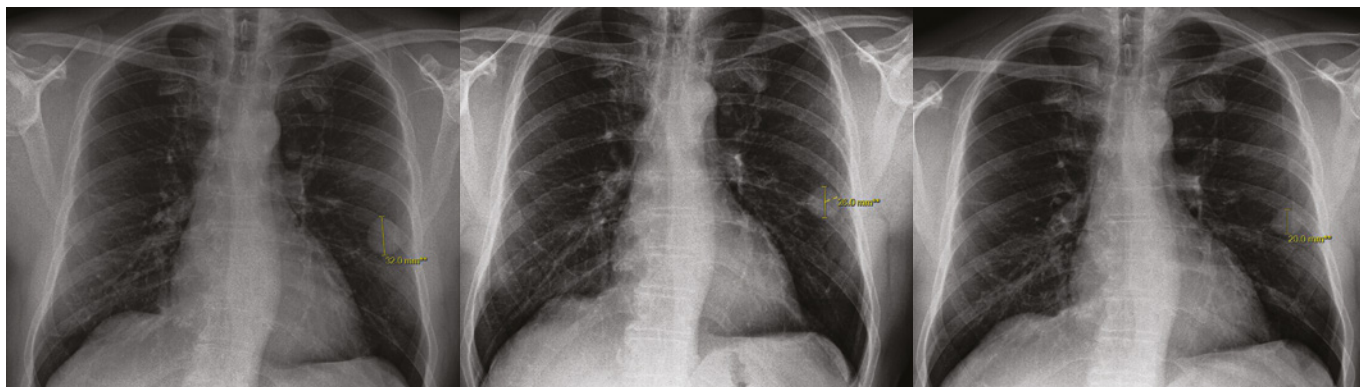


Obr. 4A, B, C. HRCT plic 26. 11. 2020 – oboustranně patrné dutinové částečně vyplněné léze**Obr. 5A, B, C.** HRCT plic 27. 1. 2021 – parciální regrese dutinových lézí oboustranně, dutinová léze v pravém dolním laloku již není přítomna**Obr. 6A, B, C.** Další postupná regrese dutinových lézí, měření nejlépe viditelné léze v levém dolním laloku

zánět a nekrotické změny v dýchacích cestách vedou k fokálnímu nahromadění vzduchu v plicním intersticiu, z kterého se vzduch dostává až do subpleurálního prostoru. Právě zde se pneumatokély vyskytují nejčastěji (4). Tyto léze mohou vznikat časně v akutním stádiu onemocnění, ale i s odstupem několika týdnů (5), což byl také případ našeho pacienta. V případě použití umělé plicní ventilace jsou tyto změny častější, ale i tak poměrně raritní (1). U pacientů s pneumonií covid-19 je jejich výskyt také poměrně vzácný, největší publikovaný soubor obsahuje pouze 12 osob, přičemž u všech byla použita invazivní mechanická ventilace (6). Postižení plic vyvolané nadměrným dechovým úsilím je označováno jako pacient self-inflicted lung injury, zkracováno jako P-SILI (7). Náš případ je zajímavý také tím, že náš pacient byl po celou dobu ventilačně sufficientní, bez subjektivní

dušnosti, kašle či nutnosti oxygenoterapie. O postižení typu P-SILI se tedy u něj určitě nejednalo.

V literatuře jsou většinou popsány jednostranné léze, oboustranné pneumatokély jsou méně časté a častěji bývají spojeny s komplikacemi (8). Možné komplikace představují zejména superinfekce (9, 10) či rozvoj pneumothoraxu (11). V méně jasných případech je pak nutné diferenciální diagnózu rozšířit o mycetomy, tuberkulomy a autoimunitní onemocnění (zejména granulomatóza s polyangiitidou). Pokud není dostupná předchozí obrazová dokumentace, tak i vyloučení nádorového onemocnění. Pokud jsou možné závažnější příčiny vyloučeny, a nedochází ke vzniku komplikací, lze pacienta pouze pozorovat. U většiny pacientů je předpoklad spontánní resorpce (1). Tento případ ilustrovala i naše kazuistika.