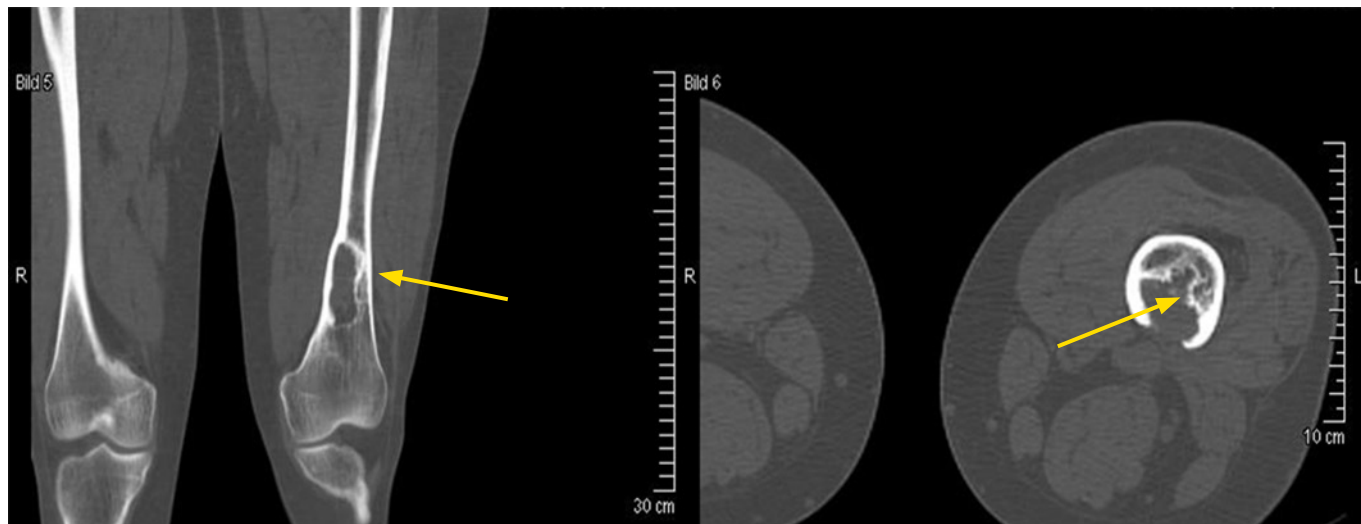
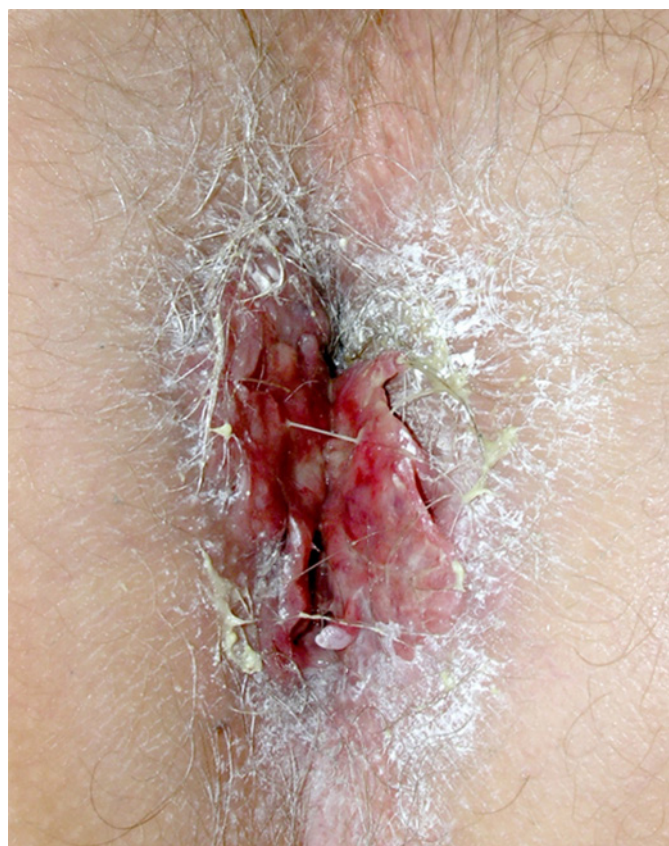

Obr. 2. Osteolytické ložisko ve femuru narušující kortikalis. Snímek zapůjčil pro tuto publikaci prof. Claus Doberauer z Gelsenkirchenu, Německo**Obr. 3.** Fotografie análního otvoru. Prvním příznakem onemocnění byla bolest a svědění anální krajiny po jízdě na horském kole. LCH zde mělo formu připomínající kondylomata, ale histologické vyšetření v těchto morfách prokázalo LCH. Anus byl ozářen 20 Gy a proces zcela vymizel

netická rezonance (MR), která je optimální zobrazovací metodou pro plánování rozsahu radioterapie

Za zvláště rizikové kostní lokalizace jsou považovány kostní defekty v oblasti orbity se supraorbitálními infiltráty a obecně postižení obličejových kostí. Uvedené postižení bývá s vyšší pravděpodobností provázeno pozdějším postižením hypotalamu a CNS (9–11).

Kožní projevy LCH

Kožní manifestace jsou u Langerhansovy histiocytózy velmi časté a mohou být vůbec prvními zachytitelnými projevy nemoci. Infiltrace kůže buňkami Langerhansovy histiocytózy často postihuje intertriginózní oblasti (perianální oblast, vulva, třísla, pupek, viz Obr. 3) Typickou morfolou je hnědorůžová papula velikosti 1–5 mm, při tendenci ke splývání, zvláště v oblasti kůže křtice, se objevuje i šupení (Obr. 4). Popisovány jsou i vezikuly a pustuly. Papulózní projevy jsou často hodnoceny jako nespecifické či ekzémové. Šupící plošky jsou zaměňovány se seboroičnou dermatitidou, zvláště u kojenců a malých dětí při postižení vlasaté části hlavy (12).

Vezikulózní projevy mohou napodobovat varicelu i ekzematizovaný scabies. U nejbenignější formy choroby, Hashimoto-Pritzkerovy nemoci, se již krátce po narození dítěte objevují mnohočetné nebo solitární červenohnědé uzlíky. Kožní projevy se mohou sdružovat s kostním či viscerálním postižením, v případě závažnějšího průběhu splývají, exulcerují a stav se může komplikovat bakteriální či mykotickou superinfekcí. To, že jde o kožní projev LCH, nelze obvykle rozpoznat při makroskopickém pohledu, ale pro rozpoznání je potřeba provést excizi a histologické hodnocení vzorku. Proto také dermatolog St Claire nazval tuto chorobu velkým imitátorem (13). Intertriginózní postižení v axilách, inguinách a v anogenitální oblasti spojené s erytémem a erozemi jsou často špatně interpretovány jako ekzém a psoriáza, kandidové infekce nebo intertrigo. Generalizované kožní erupce mohou být mylně interpretovány jako psoriasis guttata, prurigo nodularis nebo lichen planus. Bez odebrání kožní biopsie není možné kožní formu LCH rozpoznat.

Změny na nehtech zahrnují paronychia, onycholysis, subunguální hyperkeratózu a purpurové strie nehtového lůžka. Někdy jsou subunguálně viditelné tmavohnědé strie, podobné jako způsobují některé medikamenty. Kožní projevy se mohou sdružovat s kostním či viscerálním postižením, může však jít také o izolovaný projev, který často spontánně regreduje (14–19).