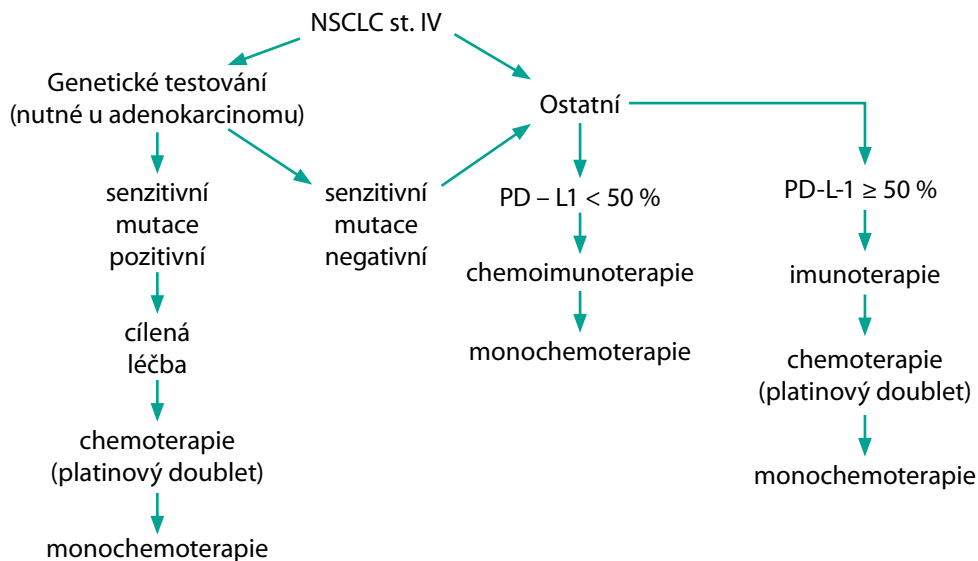


Obr. 2. Metastatický nemalobuněčný plicní karcinom (NSCLC)

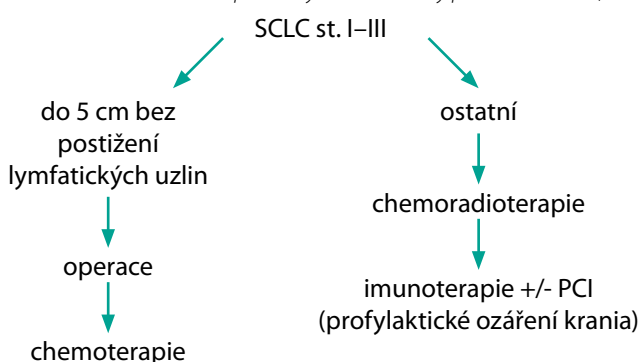
na vyžádání MDT). Na základě tohoto pak volíme: cílenou léčbu při průkazu senzitivní mutace (pozn.: některé typy se užívají až pro druhou linii léčby), samotnou imunoterapii (při vysoké expresi PD-L1) či chemoimunoterapii (nižší exprese PD-L1 či riziko agresivního růstu tumoru). Pro každou možnost se obvykle nabízí několik léčebných modalit, kdy výběr je na MDT (a často krom některých charakteristik pacienta odráží i zvyklosti daného pracoviště). U EGFR je nově možností i kombinace cílené léčby s chemoterapií či biologickou léčbou (11, 12).

Ve druhé linii se užívá obvykle chemoterapie (v některých případech pak i cílená léčba, pokud nebyla užita v první linii, a trastuzumab deruxtecan u HER2 mutací). Pokud nebyl v první linii užít platinový doublet, je volbou do druhé linie léčby, jinak volíme monochemoterapii (obvykle s docetaxelem). K docetaxelu lze zvážit přidání ramucirumabu či nintedanibu. Po vyčerpání těchto možností jsou poměrně omezená data pro užití některé další monochemoterapie.

Malobuněčný plicní karcinom

U menších lézí (do 5 cm) dokonale stagingově vyšetřených bez postižení lymfatických uzlin je metodou volby chirurgická resekce s adjuvantní chemoterapií (4 cykly etoposid + cisplatina).

U ostatních nemetastatických onemocnění, která se vejdou do jednoho ozařovacího pole (tzv. limited disease), je metodou volby konkomitantní (event. v případě horšího stavu pacienta sekvenční) chemoradioterapie

Obr. 3. Lokální a lokálně pokročilý malobuněčný plicní karcinom (SCLC)

(chemoterapie opět na bázi etoposidu a platinového derivátu). Následně je nově indikována imunoterapie durvalumabem (13). Dříve hojně užívaný koncept profylaktického ozáření krania (PCI) je s příchodem imunoterapie kontroverznější a některými MDT již není standardně využíván.

Standardem léčby pokročilého onemocnění (extensive disease) je v první linii léčby chemoimunoterapie spočívající ve 4 cyklech chemoterapie (etoposid + platinový derivát) a současné imunoterapii, která je podávána do progresu onemocnění. Od PCI se spíše ustupuje a je preferováno sledování pomocí MR mozku. V ojedinělých vybraných případech je MDT indikována konsolidační radioterapie.

V případě progresu nemoci je třeba rozlišit tzv. platinum senzitivní (nastal více než 3 měsíce od ukončení chemoterapie s platinou), či rezistentní (nastal do 3 měsíců) relaps. U platinum senzitivního relapsu se obvykle volí opět etoposid s platinovým derivátem. Naopak u rezistentního relapsu je třeba léčbu změnit – nejčastěji za topotecan.

Lokální výkony

U vybraných pacientů může být léčba podpořena lokálními výkony řešícími symptomatologii či nekontrolovatelný růst v daném konkrétním

Obr. 4. Metastatický malobuněčný plicní karcinom (SCLC)